Aus der Prosektur des Krankenhauses r./Isar, München.

Ein Fall von Cysticercus racemosus der Gehirnbasis.

Inaugural-Dissertation

zur

Erlangung der Doktorwürde

in der

gesamten Medizin

verfasst und einer

Hohen medizinischen Fakultät

der

Kgl. Bayer. Ludwig-Maximilians-Universität zu München

vorgelegt von

Fritz Utz,
approb. Arzt aus Unterpeissenberg.

München, 1902.
Kgl. Hof- und Universitäts-Buchdruckerei von Dr. C. Wolf & Sohn.

Aus der Prosektur des Krankenhauses r./Isar, München.

Ein Fall von Cysticercus racemosus der Gehirnbasis.

Inaugural-Dissertation

zur

Erlangung der Doktorwürde

in der

gesamten Medizin

verfasst und einer

Hohen medizinischen Fakultät

der

Kgl. Bayer. Ludwig-Maximilians-Universität zu München

vorgelegt von

Fritz Utz,
approb. Arzt aus Unterpeissenberg.

ACAD. LUDW. BAT. BIBL.

München, 1902.
Kgl. Hof- und Universitäts-Buchdruckerei von Dr. C. Wolf & Sohn.

Gedruckt mit Genehmigung der medizin. Fakultät der Universität München.

Referent: Obermedizinalrat Prof. Dr. Bollinger.

Im Krankenhause r. d. J. zu München kam im März d. J. ein Fall von Cysticercus racemosus an der Basis des Gehirns zur Beobachtung. Die Seltenheit der Erkrankung, sowie die schöne Ausbildung der Traubenform im vorliegenden Falle dürfte die Veröffentlichung genügend rechtfertigen; denn trotz genauer Durchsicht der Literatur wurden nur 40 hiehergehörige Fälle gefunden und nur in drei Fällen war die Traubenbildung sicher eine ähnlich hochgradige.

Bisher bekannt gewordene Fälle.

F. A. Zenker[39])*) hat in einer im Jahre 1882 erschienenen Arbeit als erster eine ausführliche Darstellung dieser eigenartigen Gebilde gegeben. Nach ihm stammen die ersten Beobachtungen von Virchow,[36]) der im Jahre 1860 zwei Fälle beschrieb und die Cysten, da er über ihre Natur nicht ins Klare kam, mit dem lediglich die Form treffenden Namen „Traubenhydatiden" belegte. In den Jahren 1867 und 1871 wurden dann von Zenker und Arnold Heller[13]) zwei Fälle beobachtet, bei welchen die Blasenwurmnatur der Cysten unzweifelhaft festgestellt wurde, und in einem weiteren Falle, der im gleichen Jahre dem Erlanger pathologischen Institut von auswärts zugesandt wurde, fand sich ein wohlausgebildeter Finnenkopf, der zugleich die Zugehörigkeit der Cysten zu Cysticercus cellulosae bewies. Zenker[39]) teilt dann noch weitere zwölf Fälle mit [mit Einschluss des in

*) Die Zahlen verweisen auf das Literaturverzeichnis am Schlusse.

einer Anmerkung beschriebenen Falles von Westphal,[38])] darunter noch vier eigene Beobachtungen, einen weiteren Fall von Virchow,[36]) einen von Merkel,[13]) drei von Marchand,[23], [24]) zwei von Klob,[18]) wobei er den zweiten Fall von Klob für nicht sicher hiehergehörig hält und ihn auch bei der späteren Betrachtung ausser acht lässt.

Im Jahre 1890 erschien in der Gazette médicale de Paris eine sehr ausführliche Abhandlung über unser Thema von Bitot und Sabrazès.[4])

Es werden die Fälle von Zenker noch einmal ausführlich behandelt und ausserdem zwei neue Beobachtungen von Chabrely[8]) und Bitot[3]) mitgeteilt, von welchen besonders die letzere von Interesse ist, da der gefundene Finnenkopf zur Taenia mediocanellata gehören soll. Wenigstens behaupten dies die Untersucher Nabias und Dubreuilh[28]) mit voller Bestimmtheit. Weiterhin führen die Autoren zwei Fälle von Louis[22]) und Aran[1]) aus den Jahren 1835 bezw. 1848 an, welche, wenn ihre Hiehergehörigkeit sicher gestellt wäre, die ersten Beobachtungen von Traubencysticerken darstellen würden. Bezüglich des Falles von Louis scheint dies der Fall zu sein, denn die Worte: (Les autres hydatides étaien plus ou moins bosselées, ce qui donnait à quelques-unes d'entre elles l'aspect d'une mûre) deuten darauf hin, dass es sich um die buchtige Form nach Zenker gehandelt hatte. Dagegen erheben sich gegen die Einreihung des Falles von Aran Bedenken, da aus den nach Bitot charakteristischen Worten der Beschreibung: à peine deux ou trois (der Hydatiden nämlich) sont formées par l'agglomération de plusieurs vésicules, nicht deutlich ersichtlich ist, ob die Blasen mit einander zusammenhingen. Diese Undeutlichkeit im Ausdruck bestimmte ja auch Bitot, den sechsten Fall von Zenker gar nicht anzuführen.

Ein Fall von Pfungen[29]) aus dem Jahre 1882, ein

Fall von racemösem Cysticercus in der Cauda equina von Hirt[14]) (1887), zwei Fälle von Hammer[12]) bezw. Michael[27]) aus dem Jahre 1889 finden sich bei Bitot nicht.

1891 veröffentlichte Richter[30]) drei Fälle; bei zweien standen ihm nur die Präparate zur Verfügung, während er bei dem dritten Krankengeschichte und Sektionsbericht ausführlich wiedergibt.

Weitere sicher hiehergehörige Fälle wurden beschrieben von Chiari[9]) (1894), Stieda[32]) (1895), Mennicke[26]) (1897, zwei Fälle), Szczybalski[34]) (1900), endlich Stoess[33]) (1901), dessen Arbeit jedoch Verfasser nicht zur Verfügung stand.

Zwei Fälle von Brecke[7]) sind zwar nicht ausdrücklich als racemöse Cysticerken aufgeführt, doch gehören sie, der Beschreibung nach zu schliessen, wohl hieher. In dem einen Falle (Fall 1 der Abhandlung) spricht der Autor zunächst nur von einer fast taubeneigrossen Blase, welche er im vierten Ventrikel fand, doch erwähnt er später noch, dass sie Ausbuchtungen oder zottenartige Fortsätze hervorgestülpt habe; in dem anderen Falle (Fall 5 der Abhandlung) fand sich eine ganze Anzahl Blasen; eine davon war durch einen Bindegewebsstrang mit grösseren Venen sanduhrförmig abgeschnürt worden (mehrblasige Form nach Zenker?), ein zweiter Cysticercus „besteht zunächst aus einer gefüllten Blase von der Grösse eines Nusskerns, aus welcher sich neben einander eine zweite ebensogrosse und eine dritte leere, deren Ausdehnung in gefülltem Zustande etwa der einer Pflaume entsprochen hat, ausstülpen". Die ganze Beschreibung ist übrigens nicht recht klar.

Szczybalski[34]) erwähnt eine Arbeit seines Lehrers M. Askanazy.[2]) Hier fanden sich am Pons, den Hirnstielen, im Bereich der Arteriae fossae Sylvii etc. knotige Stränge, in welchen mikroskopisch Reste von Cysticerkenmembranen nachgewiesen werden konnten. Ob aber diese

untergegangenen Blasen ursprünglich alle zusammenhingen, liess sich natürlich nicht mehr entscheiden, darf aber im Hinblick auf die Lokalisation als wahrscheinlich angenommen werden.

Zuletzt seien noch drei Fälle angeführt, welche lediglich in Sitzungen ärztlicher Vereine demonstriert wurden. Der Wortlaut ist der der offiziellen Sitzungsprotokolle.

1. Fall.

Treutlein[35]) demonstriert im ärztlichen Bezirksverein zu Erlangen ein Kayserlingpräparat von Cysticercus racemosus an der Basis.

52jähriger Mann, dem mit 19 Jahren ein Bandwurm abgetrieben wurde, hatte mit 36 Jahren zum ersten Male epilepsieähnliche Anfälle, die sich alle paar Jahre wiederholten. Drei Wochen vor dem Tode ebensolcher Anfall, dabei Kopfschmerz, Schwindel, Doppeltsehen in vertikaler Richtung, Pupillenstarre, lallende Sprache, sowie Motilitäts- und Sensibilitätsstörungen in den beiden linken Extremitäten. Wenige Tage ante exitum plötzliche Besserung, dann aber schneller Tod unter Temperaturanstieg auf 41°.

Sektionsbefund: An der Gehirnbasis zusammenhängendes Convolut von traubenförmigen Cysticercusbläschen, speziell um das rechte Chiasma, die Austrittsstellen der Nn. oculomotorius und trochlearis herum und dem Verlauf der Arteria fossae Sylvii nach vorne und der Arteria cerebelli sup. ant. nach hinten entlang. Über beiden Grosshirnhemisphären, speziell rechts, verkalkte Cysticercenknötchen mit circumskriptem Flüssigkeitserguss im Subarachnoidealraum und Depression der Gehirnsubstanz im Gebiet der Gyri praecentrales. Ein aufgestelltes mikroskopisches Präparat von der Membran der Cysticercusbläschen zeigt das von Zenker als typisch angegebene höckerig wellige Aussehen der Umschlagstelle und deutliche Kontraktionsfalten. Scolices konnten im Bläscheninhalt nicht gefunden werden.

2. Fall.

Bockhorn[5]) demonstriert im Altmärker Ärzteverein das Gehirn eines 50jährigen Epileptikers, dessen Anfälle seit 35 Jahren bestanden, von Erregungszuständen und zunehmender Verblödung begleitet waren. Bei der Sektion fanden sich im Hirn und seinen Häuten ca. 30 trübe z. Z. völlig verkalkte bis haselnussgrosse Blasen; die grössere Zahl derselben war in die Dura eingelagert und ragte in den Subduralraum hinein; etwa zehn Blasen waren in die Maschen der erheblich verdickten Pia eingebettet und zwischen den Grosshirnwindungen versteckt, während eine in der Substanz des Gehirns ohne Beziehungen zur Pia oder einer Furche sass. Aus

einer Blase konnte ein Scolex mit Hakenkranz und vier Saugnäpfen isoliert werden, wie das aufgestellte mikroskopische Präparat zeigt, und so war die Diagnose Cysticercus cellulosae gesichert. Eine Anzahl der Blasen zeigte deutlich die Umwandlung in mehrfächerige cystische Gebilde mit Tochter- und Enkelblasen, sowie derben Fortsätzen und Stielen; nach Virchows Vorgang, der einen solchen Fall zuerst beschrieb (sein Archiv Band 18), wird diese Form wegen der Ähnlichkeit mit einer Traubenmole als Cysticercus racemosus bezeichnet. (Die Bezeichnung stammt von Zenker.) Das Gehirn wurde mit sämtlichen Blasen in Formol gehärtet; die einzelnen Blasen liessen sich dann sowohl isoliert als im Zusammenhang mit ihrer Umgebung bequem durchfärben, in Celloidin einbetten und in Serienschnitte zerlegen; dabei konnten Kopfanlagen nicht mehr gefunden werden. Die Hirnrinde zeigte in ihrem feineren Bau in der Nähe der meisten Blasen keine schweren Veränderungen. Der Cysticercus ist eine der seltenen Ursachen der Epilepsie. Die intra vitam bestehende Parese des rechten Beines, sowie die während des tödlichen Comas beobachteten, ca. 24 Stunden anhaltenden Zuckungen im rechten Arme und rechten Pectoralis lassen sich zwanglos durch den Befund einer grösseren Blase erklären, die auf der linken Centralwindung etwa in Scheitelhöhe sass, also in der Gegend des psychomotorischen Beinzentrums. Sie hatte die Rinde an dieser Stelle zur Atrophie gebracht, die Pialvenen zum Teil komprimiert, und es ist denkbar, dass Druckschwankungen von hier aus die benachbarten motorischen Centren beeinflussten.

3. Fall.

Dr. Marckwald[25]) demonstriert einen Cysticercus racemosus im vierten Ventrikel und referiert über vier derartige Beobachtungen. Die Symptome sind in allen Fällen gleichartig und für die Fälle charakteristisch (? Ref.). Ohne vorherige Symptome treten plötzlich heftige Kopfschmerzen und Schwindelanfälle auf, die rasch in tiefes Coma übergehen. In wenigen Tagen erfolgt der Exitus. Als anatomisches Substrat findet sich hochgradiger Hydrocephalus internus, bedingt durch völlige Verlegung des vierten Ventrikels. Als begleitende Symptome werden Stauungspapille in allen Fällen, vereinzelt Diabetes bemerkt.

Die genauere Beschreibung wird in einer Dissertation von anderer Seite erfolgen. (Eine derartige Dissertation konnte nicht gefunden werden.)

Morphologie des Cysticercus racemosus.

Wie schon erwähnt, stammt die erste Abhandlung über den Cysticercus racemosus von Zenker.[39]) Er definiert ihn folgendermassen: Es sind Cysticerken, „welche frei (nicht eingekapselt und höchstens an kleinen Stellen durch fibrinöse

Masse an die Pia angelötet) teils, und zwar ganz vorwiegend, in den Subarachnoidealräumen der Hirnbasis, teils auch in denen der Konvexität, teils in den Ventrikeln und Spalten des Gehirns gelegen, weit über ihre gewöhnliche Grösse hinaus gewachsen sind und dabei ganz ungewöhnliche Formen angenommen haben".

Was die Form der Blasen betrifft, so stellt Zenker vier Grade auf.

1. Grad: Blasen, welche, ohne den Charakter einer einfachen Cyste zu verlieren, durch mehr oder weniger zahlreiche diffuse Ausbuchtungen der Wand eine ganz unregelmässige höckerige Form angenommen haben — buchtige Form. —

2. Grad: Solche, bei denen ein Cysticercus aus zwei (oder noch mehr) verschieden grossen Blasen besteht, welche nur durch schlauchförmige Verbindungsstücke zusammenhängen und sich so als Teile einer Cyste darstellen — mehrblasige Form. —

3. Grad: Blasen, deren Ausbuchtungen scharf begrenzt und tief sind, ja vielfach nur noch durch einen Hals mit der Hauptblase zusammenhängen — traubige Form. —

4. Grad: Die hier auseinander gehaltenen Formen sind nebeneinander vertreten — zusammengesetzte, eigentlich racemöse Form. —

In der beigegebenen Tabelle ist versucht, die sämtlichen Fälle nach diesem Schema zu gruppieren, was manchmal bei der oft ungenauen Beschreibung Schwierigkeiten verursachte. Danach wären von den 39 aufgeführten Fällen 2 der buchtigen, 7 der mehrblasigen, 13 der traubigen, 14 der eigentlich racemösen Form zuzurechnen, während bei 3 Fällen mangels jeglicher Beschreibung eine Einreihung unmöglich war.

Die Dimensionen der cystischen Gebilde wurden in den meisten Fällen nicht gemessen und konnten wohl auch nicht

gemessen werden, da die Blasen beim Versuch, sie aus ihrer Umgebung auszulösen, sehr leicht zerreissen. Meist ist nur die Zahl der Bläschen angegeben und ihre Grösse, die meist mit der einer Bohne, Haselnuss oder Kirsche verglichen wird. Nur Zenker[39]) hat einmal (in seinem 3. Falle) eine exakte Längenmessung vorgenommen und fand die ganz ausserordentliche Ausdehnung von 15 cm; die Schätzung Hellers[13]) auf 25 cm in Zenkers 1. Falle ist nicht genau, da die Auslösung nur in vielen Bruchstücken gelang, und die gegenseitige Lagerung derselben später nicht mehr mit Sicherheit festgestellt werden konnte.

Das sicherste diagnostische Merkmal ist natürlich ein wohlausgebildeter Finnenkopf. Ein solcher wird aber nur in den wenigsten Fällen gefunden und fehlt besonders bei den reich entwickelten Exemplaren. Doch haben wir in der Wandbeschaffenheit der Blasen ein weiteres untrügliches Kennzeichen, auf das zuerst Steinbuch[31]) in seiner Dissertation aufmerksam gemacht, und das Zenker später ganz unabhängig davon wiedergefunden hatte. „Stellt man," sagt Zenker[39]) „das Mikroskop bei schwacher Vergrösserung auf den Rand der noch geschlossenen Blase ein, oder klappt man ein ausgeschnittenes Stück der Blasenwand so um, dass man die Aussenfläche als Rand im Profil zu sehen bekommt, so zeigt sich dieser Rand überall als eine scharf ausgeprägte, ziemlich regelmässige, zierliche Wellenlinie, deren Wellenberge, wie die Flächenansicht lehrt, der Ausdruck dicht gedrängter, unregelmässig rundlicher, hügeliger Erhebungen der Aussenfläche sind, welche ihr ein wie gepflastertes Aussehen verleihen. Denn ich kann diese Flächenansicht mit nichts besser vergleichen, als mit dem Ansehen jener nachgerade etwas altmodisch gewordenen, aus unbehauenen rundlichen Steinen zusammengesetzten Strassenpflaster."

Als weitere diagnostische Merkmale können noch an-

geführt werden: die Gefässlosigkeit der Blasenwand und der Mangel einer fibrillären Struktur derselben (Virchow),[36] sowie der Mangel an Eiweiss in der Blasenflüssigkeit (Zenker).[39]

Im Gegensatz zu der letzteren Angabe berichten Bitot und Sabrazès[4] über eine Untersuchung von Collard,[10] der 2,90% Albumin gefunden haben will.

In den Fällen, in denen ein Scolex gefunden wurde, hat sich mit einer einzigen Ausnahme immer die Zugehörigkeit zum Cysticercus cellulosae ergeben, so dass man wohl auch die kopflosen Blasen dahin rechnen darf. Dieser eine Ausnahmsfall ist, wie schon oben erwähnt, der von Bitot.[3] Nabias und Dubreuilh[28] haben den Scolex einer äusserst genauen Untersuchung unterzogen; er besass, im Gegensatz zu den sonst gefundenen Köpfen mit seitlichen Saugnäpfen und Rostellum mit Hakenkranz, endständige Saugnäpfe ohne Rostellum und ohne Haken (avec des ventouses terminales sans rostellum ni crochets). Auch die Blasenflüssigkeit enthielt keine Haken. Zum Überfluss wurde noch der Scolex mit dem eines frisch gewonnenen Ochsencysticercus verglichen, und es ergab sich völlige Übereinstimmung beider.

Trotz alledem ist aber doch diese Feststellung sehr mit Vorsicht aufzunehmen, so lange sich kein Analogon in der Literatur findet. Auch Huber,[15] der auf helminthologischem Gebiet wohl als Autorität gelten darf, hält es für zweifelhaft, ob sich diese Beobachtung bestätigen wird, ja Bitot und Sabrazès[4] selbst sagen in ihren Conclusions: Die Traubencysticerken repräsentieren ein Entwicklungsstadium der Taenia solium und vielleicht der Taenia inermis.

Was die Häufigkeit des Vorkommens eines Scolex betrifft, so fand Zenker[39] in 13 Fällen sechsmal einen Kopf, und in allen diesen Fällen war der Cysticercus wenig entwickelt; in den 7 hochgradigen Fällen dagegen war kein Kopf

zu finden. Zenker[39]) schloss daraus, dass das Fehlen des Kopfes als eine Entwicklungshemmung infolge des übereilten Wachstums der Blase anzusehen sei. Diese Beziehung zwischen Grösse der Blase und Kopfentwicklung findet sich auch in den späteren Beobachtungen wieder. So stellt Mennicke[26]) fest, dass bei den nach Zenker auf das Vorhandensein eines Kopfes untersuchten 6 Fällen bei 3 wenig entwickelten sich ein Kopf fand, während die 3 hochgradig entwickelten vollständig kopf- und hakenlos waren. Bei den nach Mennicke auf Scolex untersuchten Fällen fand sich nirgends ein Kopf; die Exemplare waren dabei meist sehr stark entwickelt. So scheinen sich die Blasen im Falle Szczybalskis[34]) von der Medulla oblongata bis zum Chiasma und in die Sylvi'schen Spalten erstreckt zu haben. Das Fehlen des Kopfes ist zwar nicht ausdrücklich erwähnt, aber der Fall ist so genau untersucht worden, dass ein Übersehen eines etwa vorhandenen Scolex ausgeschlossen erscheint. Askanazy[2]) erwähnt ausdrücklich das Fehlen des Kopfes, die Membranreste finden sich am Pons, Hirnstielen und im Bereich der A. foss. Sylv. In Treutleins[35]) Fall, wo sich ebenfalls der Mangel eines Scolex ausdrücklich erwähnt findet, erstreckten sich die Blasen nach vorn bis zum Chiasma und den A. foss. Sylv., nach hinten bis zur A. cerebelli sub. ant. In Breckes[7]) Fällen war die Entwicklung weniger stark, doch wurde ebenfalls kein Scolex entdeckt. Bockhorn[5]) und Marckwald[25]) berichten leider weder über das Vorhandensein bezw. Fehlen eines Kopfes noch über die Ausdehnung der Cysten.

Gewöhnliche Finnen wurden in einer grossen Zahl von Fällen als Nebenbefund konstatiert. Fand sich ein Kopf, so handelte es sich regelmässig um Taenia solium.

Der Cysticercus racemosus entsteht nach Zenker[39]) durch echten Riesenwuchs. Während bei den gewöhnlichen Finnen die Kapsel das Wachstum hemmt (und die Kopf-

entwicklung begünstigt), sind hier die Cysticerken frei, das heisst nicht eingekapselt und können sich, zumal bei ihrem Sitz in den weiten Subarachnoidealräumen des Gehirns, ungehindert entwickeln.

Diese Theorie hat Zenker[39]) auch experimentell bewiesen. Er fütterte zwei Ziegen mit Eiern der Taenia saginata und fand bei der Sektion der einen neben Finnen von nur 0,7—1 mm Länge in Muskeln und Leber, frei in der Bauchhöhle solche von 2—4½ mm Länge und neben einer 1 mm langen Finne in der Hirnsubstanz eine in einem Sulcus freiliegende von 4 mm Länge. Bei der zweiten Ziege fand sich eine freie 4 mm lange Cyste in der Bauchhöhle neben 0,29—0,50 mm langen Cysten in den Geweben.

Andererseits kommen aber auch freie Finnen vor, welche ungewöhnlich klein bleiben. Ein typisches Beispiel dafür ist ein von Heller[13]) abgebildeter Cysticercus, der frei ohne jegliche Kapselbildung an einem Ast der A. cerebelli post. sass und nur 3 mm Durchmesser hatte. Als Erklärung für diese mangelhafte Ausbildung nimmt Zenker[39]) an, dass entweder ein unbekanntes Moment die Entwicklung in diesem Falle hemme, oder umgekehrt das Wachstum des Cysticercus racemosus durch ein ebenso unbekanntes Moment angeregt werde. Wenn aber Marchand[23]) meine, dass dieses unbekannte Moment das Absterben des Kopfes sei, so sei dies nicht richtig, die Blasen seien vielmehr von Anfang an steril, seien wirkliche Cysticerkenacephalocysten, wie sie Küchenmeister[19]) nennt.

Die Form der Blasenbildungen wird nach Leukart[21]) bestimmt durch die Form der durchwachsenen Räume und den Verlauf der Blutgefässe. In weiten Räumen entfalten sich die Blasen frei nach allen Seiten, während sie in engen Kanälen stielartig verdünnt erscheinen. Durch dieses Anpassen an die örtlichen Verhältnisse entstehen die oft wunder-

lichen Gebilde, und es ist ohne weiteres klar, dass an der Hirnbasis mit ihren Unregelmässigkeiten, Gefässen und Nervenursprüngen viel mehr Gelegenheit zu absonderlichen Bildungen gegeben ist, als z. B. in den Ventrikeln mit ihren glatten Wänden.

Der Sitz der Traubencysticerken ist mit Vorliebe die Hirnbasis (in 20 unter den 39 Fällen der Tabelle). Weiter findet man sie in den Ventrikeln, besonders im vierten, an der Convexität des Gehirns, schliesslich noch in den Subarachnoidealräumen des Rückenmarks. Ausserhalb des Zentralnervensystems wurden noch nie racemöse Cysticerken gefunden.

Ätiologie.

Was die Ätiologie betrifft, so handelt es sich höchstwahrscheinlich um Autoinfektion, indem durch Unreinlichkeit des Bandwurmkranken die mit den Fäces entleerten Eier in den Mund und weiter in den Magen des Betreffenden gelangen und dort dieselbe Weiterentwicklung durchmachen, wie im Magen des Schweines.

Die anamnestischen Daten sind in dieser Hinsicht äusserst dürftige. In Zenkers[39]) 1. Falle wurde dem Patienten gerade zu Beginn der epileptischen Anfälle, 17 Jahre vor dem Tode, ein Bandwurm abgetrieben. 18 Jahre vor seinem Tode hatte er finniges Schweinefleisch gegessen. In Mennickes[26]) 1. Falle litt die Patientin 1½ Jahre vor ihrem Tode an Bandwurm. Ob derselbe abgetrieben wurde oder von selbst abging, konnte nicht ermittelt werden. Endlich erwähnt Treutlein,[35]) dass seinem Patienten 33 Jahre vor dem Tode ein Bandwurm abgetrieben wurde. In allen übrigen Fällen fehlen ätiologische Notizen vollständig, insbesondere wurde nichts von einem Bandwurmleiden ermittelt, und es wird wohl meist gar nicht danach gesucht worden

sein, da ja intra vitam ein Verdacht auf Finnen in keinem Falle bestand.

Pathologisch-anatomische Folgeerscheinungen.

Eine regelmässige Begleiterscheinung der Cysticerkenbildung ist eine hochgradige Entzündung der Arachnoidea. Sie ist stark verdickt, derb und oft bis zur vollständigen Undurchsichtigkeit getrübt. Auch die Gefässe können dabei in Mitleidenschaft gezogen werden. So haben M. Askanazy[2]) und zehn Jahre später auf dessen Veranlassung sein Schüler Szczybalski[34]) eine Strukturveränderung der Gefässwandung beschrieben, welcher sie den Namen Arteriitis obliterans giganto-cellularis gegeben haben. In dem Falle von Szczybalski, wo es sich sicher um einen Cysticercus racemosus handelte, fand dieser die gesamte Basis von der Medulla oblongata bis zum Chiasma in der Weise verändert, dass hier die im ganzen zartwandigen basalen Arterien durch ein gelblich-weisses Infiltrat verdeckt waren, welches die weichen Hirnhäute durchsetzte. Das Infiltrat war am dichtesten über dem Pons und hatte die Arteria basilaris nach links verschoben. Mikroskopische Schnitte zeigten hier das folgende Bild: „Ein Kranz von Riesenzellen am Innenrande der mehr oder weniger atrophischen Media, umgeben und überlagert von einem Granulationsgewebe, das aus epitheloiden und spindelförmigen Zellen besteht und von lymphoiden Rundzellen in wechselnder Stärke durchsetzt ist. Aussen lagern sich Membranreste in grösserer oder geringerer Ausdehnung unmittelbar an.“ Ganz ähnlich war Askanzys Fall gelagert: Knollige derbe Stränge von schwefelgelber Farbe lagen der Gefässwand an, und mikroskopisch fanden sich hier Reste von Cysticerkenmembranen, und die Arterienintima liess eine Endarteriitis obliterans mit Bildung einer neuen Muscularis und Elastica interna mit Endothelbelag erkennen.

Mit der meist schweren Basilarmeningitis ist in der Regel ein chronischer Hydrocephalus internus vergesellschaftet, verbunden mit Granulationen am Ependym. Der Hydrocephalus kann entzündlicher Natur oder auch bei Druck auf die Vena magna eine Folge der venösen Stauung sein.

Die Hirnsubstanz ist häufig ganz unverändert und man fand selbst bei grossen Blasen, die das Gehirn bedeutend deformiert hatten, keine Alteration des histologischen Baues. In dieser Beziehung ist besonders der Fall von Hirt[14]) interessant, bei dem es sich um einen Cysticercus racemosus in der Cauda equina handelte, und das Rückenmark trotz starker äusserer Verunstaltung sich mikroskopisch als durchaus normal erwies.

Doch kommen auch tiefgreifende Veränderungen vor, wie Stieda[32]) in einem Fall von racemösem Cysticercus des vierten Ventrikels beobachtet hat; es fand sich hier unter anderm eine sekundäre weisse Erweichung in den Corpora quadrigemina und eine Verdickung und Schrumpfung des Bodens des vierten Ventrikels. Mikroskopisch zeigten sich Veränderungen des Ependymepithels, der Neuroglia und des Bindegewebes des Ventrikelbodens und der nervösen Substanz. Das Epithel zeigte teils Atrophie, Nekrose und Desquamation, teils Wucherungsvorgänge in Form von Mehrschichtigkeit des Epithelbelags und Riesenzellenbildung. In der Neuroglia eingebettet fanden sich drüsige Gebilde, das Stützgewebe war im Bereich dieser Bildungen bedeutend verdickt. Die nervöse Substanz war rarefiziert und fehlte in der neugebildeten Gliaschicht vollkommen. Stieda hält die Epithelwucherung für Fremdkörperwirkung durch die Membranen der Cysticercusblase, die Drüsenwucherungen erklärt er damit, dass durch die mit Zerstörung einzelner Ependymteile einhergehende Ausbreitung des Cysticercus Stückchen des Ependymepithels in die wuchernde Gliamasse transplantiert wurden

und dort später weiter wucherten. Diese merkwürdige Drüsenbildung beschreibt auch noch v. Kahlden[17]) bei einem Falle von einfachem Cysticercus des vierten Ventrikels. Er fand schlauch- und drüsenförmige Epithelneubildungen, daneben noch ausgebreitete Granulationen ähnelnde Wucherungen mit oberflächlichen Nekrosen.

Michael[27]) teilt einen Fall von Cysticercus racemosus des vierten Ventrikels mit, wo sich ausgedehnte Granulationen und polypöse Wucherungen des Ventrikelependyms fanden.

Klinische Erscheinungen.

Das klinische Bild ist ein sehr wechselndes und uncharakteristisches. Nach Mennicke[26]) wird es beeinflusst durch die Zahl der Hirnfinnen, durch ihr Verhalten am Ansiedlungsorte, durch die Schnelligkeit des Eindringens und der Entwicklung, endlich wird es variieren mit dem Ort der Ansiedlung.

In 5 von den 39 Fällen der Tabelle finden sich keine Gehirnerscheinungen angegeben, nämlich in Zenkers[39]) 2., 4., 6., und 7. Fall und in dem Falle von Louis,[32]) während in Virchows[37]) 3. Fall überhaupt klinische Angaben fehlen und Richter[30]) in seinem 1. und 2. Falle nur die Todesursache, Dysenterie und Emphysem angibt. Wirklich ausgeschlossen können Hirnsymptome jedoch nur in Zenkers 2. und 6. Falle werden und im Falle von Louis, in den übrigen sind die Angaben nicht genau genug. In allen diesen Fällen handelt es sich um kleinere Blasen.

In den übrigen Fällen waren Gehirnstörungen nachzuweisen und sie waren es auch meist, die zum Exitus letalis führten; nur in Zenkers[39]) 5. Falle, in Marchands[24]) 3. Falle, im Falle Chabrelis[8]) und in Breckes[7]) 2. Falle trat der Tod infolge einer interkurrenten Krankheit ein.

Die Hirnsymptome sind äusserst verschieden; wir finden am häufigsten Epilepsie, dann Kopfschmerz, Schwindel, Lähmungen, Geistesstörungen. Auffallend oft, nämlich in neun Fällen der Tabelle, trat Epilepsie auf; eventuell ist auch noch Mennickes[26]) 1. Fall hieherzurechnen, wo ein Anfall mit Krämpfen und Bewusstlosigkeit beschrieben ist.

Die Sinnesorgane sind trotz des häufigen Sitzes der Blasen an der Basis nur selten in Mitleidenschaft gezogen, ja merkwürdigerweise oft gerade dann, wenn der Cysticercus nicht an der Basis sich befindet. In Marchands[23]) 1. Falle, wo die Blasen sich besonders am Pons, den Hirnstielen und der Medulla oblongata lokalisiert hatten und sich bis in die Sylvi'schen Spalten erstreckten, finden wir Opticus- und Olfactorius-Störungen, in Klobs[18]) 1. Falle, wo der Cysticercus im Seitenventrikel sass, Schwerhörigkeit. Ebenfalls Gehörstörungen sehen wir in Westphals[38]) Falle von Basiscysticerken. Sehstörungen finden sich noch in den Fällen von Stieda,[32]) Mennicke[26] (Fall 2), Szczybalsky[34]) und Treutlein,[35]) wobei in den ersteren beiden Fällen der Cysticercus im vierten Ventrikel, in den letzteren an der Basis sass.

Ganz eigenartige, sonst nicht beobachtete klinische Symptome zeigten sich in dem Falle von Pfungen.[29]) Es trat hier, nachdem schon früher mehrfach klonische Krampfanfälle sich gezeigt hatten, 18 Stunden vor dem Tode plötzlich Trismus und Tetanus auf.

Sitzen die Blasen im vierten Ventrikel (unter unsern 39 Fällen war dies siebenmal der Fall), so werden häufig die dort liegenden Zentren alteriert, es kommt zu Erbrechen und Störungen in der Cirkulation, besonders zu Pulsverlangsamung. In dem Falle von Michael,[27]) wurde Diabetes mellitus, in einem von Brecke[7]) mitgeteilten Falle, wo es sich um eine gewöhnliche, allerdings ziemlich grosse Finnenblase handelte, Diabetes insipidus konstatiert und beide Male

musste der Diabetes auf den Parasiten zurückgeführt werden, da andere erklärende Veränderungen fehlten.

Manchmal fehlen beim Sitz im vierten Ventrikel auch alle Erscheinungen. Bollinger[6]) erklärt dies aus der freibeweglichen Lage in der Cerebrospinalflüssigkeit.

Einige Fälle sind dadurch ausgezeichnet, dass die Hirnsymptome, besonders Lähmungserscheinungen, rasch kommen und gehen. Besonders ausgeprägt finden wir dies in Marchands[23]) erstem Falle, wo Kopfschmerzen, Erblindung, Schwächung des Geruchs, Augenmuskellähmungen, Zuckungen in Armen und Beinen in raschem Wechsel auftraten. Marchand führt diesen Wechsel der Erscheinungen auf die Kontraktionen der Blasen zurück. Durch diese wird die Flüssigkeit an eine Stelle gepresst und übt hier einen starken Druck auf die Umgebung aus; beim Nachlassen der Kontraktion schwindet der lokale Druck und damit auch die Erscheinungen.

Der Tod trat bei unseren Patienten meist sehr rasch ein. Häufig erfolgte er ganz plötzlich und unvermutet, in einigen Fällen zog sich der Todeskampf einige Tage hinaus. Ein plötzlicher Tod findet sich in 7 Fällen unserer Tabelle verzeichnet, Tod im Coma in 9 Fällen, in 11 Fällen starben die Patienten an interkurrenten Krankheiten und zwar vier an Pneumonie, zwei an Apoplexie, je einer an Pyämie, Schädelbruch, Tuberkulose, Dysenterie und Emphysem. Bei 7 Fällen ist über die Todesart nichts angegeben, in den übrigen trat der Tod in wenigen Tagen infolge des Cysticercusleidens ein.

Über die Ursachen, welche den meist so rapiden Tod herbeiführen, ist bis jetzt nichts sicheres bekannt geworden. Auch Vermutungen darüber finden sich bei den meisten Autoren nicht. Vielleicht, dass neben dem Hydrocephalus starke Kontraktionen des Wurms die Schuld tragen (wenigstens beim Sitz im vierten Ventrikel), wodurch die Blasenflüssigkeit plötzlich an eine lebenswichtige Stelle gepresst wird

und hier einen vernichtenden Druck ausübt. Mennicke[26]) nimmt in seinem zweiten Falle als Todesursache Erweichung der Gehirnsubstanz an und führt diese auf das Platzen der einen Cysticercusblase zurück. Diese Erklärung ist nicht recht plausibel, man würde im Gegenteil erwarten, dass ein derartiges Ereignis, wodurch der drückende Tumor plötzlich beseitigt wird, günstig wirken müsse. Viel wahrscheinlicher ist es, dass die dem Platzen der Blase vorausgegangene, maximale Ausdehnung den Tod herbeigeführt hatte.

Diagnose intra vitam.

Die diagnostischen Schwierigkeiten sind bei der Unregelmässigkeit der Symptome so gross, dass selbst eine Wahrscheinlichkeitsdiagnose in den meisten Fällen nicht möglich sein wird. „Immerhin wird man da", sagt Zenker[39]), „wo bei vorher gesunden Erwachsenen wiederholte epileptische Anfälle auftreten, oder wo Zeichen eines chronischen Leidens der Hirnbasis mit auffallend wechselndem Charakter sich entwickeln, die Möglichkeit eines Cysticercus racemosus besonders dann in die Erwägung aufnehmen müssen, wenn der Kranke kurze Zeit vor dem Beginn der Erkrankung selbst an Bandwurm gelitten, oder mit einem anderen Bandwurmträger in nahe Berührung gestanden hat und natürlich noch mehr, wenn sich an seiner Körperoberfläche oder im Auge Cysticerken nachweisen lassen."

Es kann also Marckwald,[25]) der, wie oben erwähnt, im Verein der Ärzte zu Halle über einen Fall von Cysticercus racemosus im vierten Ventrikel sprach, nicht beigepflichtet werden, wenn er die dort gefundenen Symptome für charakteristisch hält. Kopfschmerzen, Schwindelanfälle und Coma kommen bei den verschiedensten Hirnkrankheiten vor und sind wohl in der Hauptsache Folgeerscheinungen des Hydro-

cephalus, den ja auch Marckwald in seinen Fällen immer gefunden hat.

Bitot und Sabrazès[4]) fassen die diagnostischen Regeln folgendermassen zusammen:

Man wird an Gehirncysticerken denken müssen

1. wenn man die anderen Gehirnkrankheiten, insbesondere Syphilis und Tuberkulose ausschliessen kann,

2. bei epileptischen Anfällen, welche zuerst nur geringfügig sind, später aber durch ihre Intensität eine schwere Gehirnkrankheit anzeigen,

3. bei jungen Leuten, bei welchen weder der gegenwärtige Zustand, noch die Antecedentien die Symptome erklären,

4. wenn zu diesen Störungen psychische Läsionen kommen,

5. bei Gegenwart eines Bandwurms oder Finnen in anderen Organen, besonders im Auge,

6. bei Epilepsie ambulatoire, mit konvulsivischen Zuckungen abwechselnd.

Auf Cysticercus racemosus kann geschlossen werden

1. aus dem höheren Alter der Patienten,

2. aus der Flüchtigkeit der Symptome,

3. aus wechselnden Lokalsymptomen.

Krankheitsdauer.

Die Krankheitsdauer ist äusserst verschieden. Am häufigsten ist eine solche von 1—2 Jahren.

Interessant sind in dieser Beziehung die 3 Fälle, in denen ein Bandwurmleiden nachgewiesen wurde. In Zenkers[39]) 1. Falle wurde dem Patienten 17 Jahre vor dem Tode ein Bandwurm abgetrieben, in Treutleins[35]) Fall 33 Jahre vor dem Tode, während in Mennickes[26]) 1. Falle die Patientin 1½ Jahre ante mortem an einem Bandwurm litt. Es ergibt sich also im Falle Treutleins eine Lebensdauer

des Cysticercus von 33 Jahren! Denn man darf wohl annehmen, dass die Infektion mit Tänieneiern erfolgte, während der Patient an Bandwurm litt. Allerdings ist es merkwürdig, dass erst 16 Jahre vor dem Tode die ersten Hirnerscheinungen, nämlich epileptische Anfälle, eintraten und man muss die Frage in Erwägung ziehen, ob nicht vielleicht später noch ein neues Bandwurmleiden bestand, bezw. ob die Abtreibung des Wurms damals auch wirklich gelang. Dass ein Cysticercus im Gehirn 17 Jahre gar keine Erscheinungen macht, wobei man also annehmen muss, dass er klein geblieben ist, und dass er erst von da an durch stärkeres Wachstum Gehirnläsionen setzt, ist wenigstens bisher noch nicht konstatiert. So trat in Zenkers Fall die Epilepsie bereits ein Jahr nach der Infektion auf und in Mennickes Fall starb die Patientin schon $1^1/_2$ Jahre nach Konstatierung des Bandwurms.

Wenn man den Beginn des Leidens vom ersten Auftreten der Gehirnsymptome an rechnet, so finden sich unter unseren Fällen auch sonst noch mehrere mit langer Krankheitsdauer. So trat in Zenkers[39]) 5. Falle acht Jahre vor dem Tode plötzlich Epilepsie auf, in Marchands[23]) 1. Falle bestanden seit circa zehn Jahren die Symptome eines schweren Gehirnleidens, im Falle von Westphal[38]) setzte 4 Jahre vor dem Tode heftiger Stirnkopfschmerz ein und in Bockhorns[5]) Falle bestand sogar seit 35 Jahren Epilepsie.

Prognose.

Die Prognose ist, zumal bei der völligen Aussichtslosigkeit der Therapie, sehr ungünstig. Das Leiden führt, wenn auch oft erst nach Jahren, doch fast immer zum Tode. Auch in den Fällen, wo die Patienten an interkurrenten Krankheiten starben, ist es wahrscheinlich, dass der Cysticercus zum Tod geführt hätte, wenn er Zeit gehabt hätte, sich weiter zu entwickeln.

Ein günstiges Ereignis ist die Verkalkung der Finnenblasen, das bei einfachen Finnen öfters eintritt, bei racemösen Cysticerken jedoch so viel wie nie gefunden wurde. Nur Mennicke[26]) hat in einem seiner Fälle eine teilweise Verkalkung konstatiert.

Prophylaxe.

Bei der vollkommenen Aussichtslosigkeit der Therapie ist ganz besonderes Gewicht auf die Prophylaxe zu legen. Grösste Reinlichkeit der Bandwurmkranken, genaue Fleischbeschau, Enthaltsamkeit vom Genusse rohen Fleisches sind Haupterfordernisse. Bollinger[6]) legt auf letzteren Umstand ganz besonderes Gewicht, ja er schreibt ihm hauptsächlich die Seltenheit der Finnen in München zu. Er fand bei 14 000 Sektionen nur zweimal Finnen (und zwar beide im Gehirn, dagegen fand Dressel in Berlin unter 5300 Sektionen 87 mal Finnen (72 im Hirn), Hammer[12]) in Prag unter 5323 Sektionen 28 mal (25 im Hirn).

Ich komme nunmehr zu dem am Münchener Krankenhause r. I. beobachteten Falle und lasse zunächst Krankengeschichte und Sektionsbericht folgen.

Zuvor aber sei es mir erlaubt, auch an dieser Stelle Herrn Medizinalrat Dr. Zaubzer und Herrn Assistenzarzt Dr. Lohrer für die Überlassung der Krankengeschichte, sowie Herrn Prosektor Dr. E. Albrecht für die Anregung zu vorliegender Arbeit und die gütigen Ratschläge bei der Ausarbeitung derselben meinen verbindlichsten Dank auszusprechen.

Krankengeschichte.

J. K., Nagelschmied aus Mähren, 41 Jahre alt.

Die Aufnahme in das Krankenhaus erfolgte am 20. Februar 1902. (Hauptbuch Nr. 1065.)

Anamnese: Patient gibt an, seit etwa 14 Tagen krank zu sein. Als subjektive Beschwerden gibt er an: Schweratmigkeit, Hustenreiz, Auswurf. Manchmal Nachtschweisse. Appetit schlecht. Diarrhöen.

Erbliche Belastung nicht vorhanden.

Status praesens: Grosser hagerer Mann von grobknochigem Körperbau und etwas reduziertem Ernährungszustand.

Thorax flach gebaut, rechte Clavikula vorspringend. Lungenperkussionsschall rechts oben abgeschwächt, sonst über allen Teilen sonor. Rechts oben vorne verschärftes Inspirium und verlängertes Exspirium. Sonst über allen Lungenpartien laute, schnurrende und giemende Rhonchien.

Sputum schleimig, eiterig, krümelig. Tuberkelbazillen in demselben nicht nachweisbar. Herzgrenzen: Links Mammillarlinie, rechts Mitte des Sternums. Aktion beschleunigt, rhythmisch. Zweiter Pulmonalton klappend, sonst reine Töne.

Diagnose: Tuberculosis pulmonum.

Therapie: Symptomatisch.

27. II. 1902. Temperatur stets afebril. Die Brustbeschwerden haben erheblich nachgelassen.

5. III. Patient hatte gestern abend, nach Aussage der Krankenschwestern und der Patienten, einen länger dauernden Anfall. Er soll ohne vorhergehende Anzeichen plötzlich von seinem Sessel herunter gefallen sein. Er habe mit den Armen und Beinen herumgeschlagen, sei im Gesicht blau geworden und habe Schaum vor dem Munde gehabt. Nach einer Viertelstunde sei er wieder zu sich gekommen. Heute klagt Patient über starke Kopfschmerzen und Gliederweh. Motorische oder sensible Störungen sind nicht vorhanden. Patient behauptet, früher nie einen derartigen Anfall gehabt zu haben. Erbliche Belastung nicht nachweisbar. Während des bisherigen Krankenhausaufenthaltes des K. wurde in Bezug auf seinen

Geisteszustand nichts Auffälliges bemerkt. Er ist ein sehr ruhiger, gegen andere sehr verschlossener Mensch und vertreibt sich die Zeit hauptsächlich mit Lesen.

6. III. Patient gibt an, es gehe ihm heute wieder ganz gut.

7. III. Heute vormittag 11 Uhr plötzlich erneuter Anfall. Patient sass lesend im Bett und fiel plötzlich um.

Bewusstsein völlig erloschen. Allgemeiner tonischer Streckkrampf. Augen starr, Pupillen weit, Atmung zeitweise aufhörend. Gesicht stark cyanotisch. Allmählicher Übergang der tonischen in klonische Krämpfe; Gesichtsverzerrungen, Verdrehen der Bulbi, Mahlen der Zähne aufeinander. Die Fäuste und Fersen schlagen heftig auf die Unterlage auf. Patient hat Schaum vor dem Munde; er lässt unter sich gehen.

Solche Anfälle wiederholen sich bis 1 3/4 Uhr mittags mehrere. In einem solchen Anfall plötzlich Exitus letalis.

Von der Frau des K., die in Mähren lebt, traf ein Brief ein, in dem sie berichtet, ihr Mann sei schon jahrelang gehirnleidend gewesen. Er sei auch schon im Irrenhause in Behandlung gestanden und sie habe sich von ihm getrennt, weil er die scheusslichsten Dinge, die nicht zu erzählen seien, getrieben habe.

Bei der am folgenden Morgen von Herrn Prosektor Dr. E. Albrecht vorgenommenen

Sektion

wurde folgendes Protokoll aufgenommen[1]):

Grosse (Länge 182 cm), kräftig gebaute männliche Leiche in ziemlich gutem Ernährungszustand.

Corneae durchsichtig, Pupillen mittelweit, gleich.

Gesicht und Lippenschleimhaut cyanotisch.

Auf der Mundschleimhaut etwas Schleim, Zähne an einander gepresst.

[1]) Sekt.-Journ. des Krankenhauses r. I. 1902. Nr. 80.

Über den abhängigen Partien ausgedehnte Totenflecken. Thorax gut gewölbt, über den unteren Partien breit.

An beiden Unterschenkeln deutlich pigmentierte Flecken.

Die Leber drei Finger breit vorliegend. Baucheingeweide in gehöriger Lage.

Im kleinen Becken Spuren seröser Flüssigkeit.

Zwerchfellstand links oberer Rand der fünften, rechts unterer Rand der dritten Rippe.

Herzbeutel 1 1/2 Handteller breit vorliegend.

Beide Lungen an den Spitzen leicht fibrös verwachsen. An den Unterlappen einige leichte Adhäsionen.

Herz 1 1/4 mannsfaustgross, mit glattem, mässig fetthaltigem und von einigen Sehnenflecken durchsetztem Pericard, von kräftiger Konsistenz. Beide Ventrikel sind leicht dilatiert.

Klappen und Endocard im rechten Ventrikel gehörig, für 3 1/2 Finger durchgängig. Muskulatur kräftig, von dunkelbraunroter Farbe.

Endocard des linken Ventrikels geringgradig verdickt.

Aortenklappen gut beweglich. Mitralis zart. Aorta mittelweit mit einigen Verdickungen jenseits der Umschlagsstelle, sowie einigen Querstreifchen im Abdominalteil. Muskulatur des linken Ventrikels kräftig, von dunkelbraunroter Farbe.

Kranzarterien dünnwandig.

Höhe des rechten Ventrikels	11,0
„ „ linken „	11,8
Dicke des rechten Ventrikels	0,3
„ „ linken „	1,4
Aortenumfang	7,7
Pulmonalumfang	6,9
Mitralumfang	10,7
Tricuspidalumfang	13,5

Lungen: Beide Lungen sind ziemlich stark gebläht, jedoch die Elastizität nicht auffällig verringert. Vordere Partien rosa, hinten stellenweise dunkler gefärbt.

Am Zwerchfellabschnitt des rechten Unterlappens ein paar leicht vortretende zwei- bezw. fünfmarkstückgrosse schwarzblau gefärbte Flecken.

In beiden Spitzen flache Narben der Pleura, in der rechten Spitze ein ganz schmaler (1 mm breiter) schiefriger Herd in der Lunge.

Alle Lappen, besonders die Unterlappen, zeigen mässig vermehrten Blut-, kaum erhöhten Saftgehalt.

Im rechten Unterlappen zeigt sich, entsprechend den angegebenen Herden, der Luftgehalt aufgehoben, der Blutgehalt höchstgradig gesteigert. der abstreifbare Saft nicht deutlich getrübt.

In den Bronchien grossblasiger, spärlicher Schaum. Schleimhaut gerötet, nicht verdickt.

Gewicht der linken Lunge 480 gr, der rechten 650 gr.

Milz: Um mehr als das Doppelte vergrössert, die Kapsel hell violettgrau mit einigen feinen fibrösen Auflagerungen. Konsistenz im ganzen weich; Schnittfläche etwas grauviolett mit auf Druck leicht vorquellender Pulpa und kaum erkennbaren Follikeln. Bindegewebe eben sichtbar.

Gewicht der Milz 442 gr.

Leber: Etwas vergrössert, dunkelbraunviolett gefärbt, von gehöriger Konsistenz. Auf der Schnittfläche braun mit deutlich acinöser Zeichnung. In der Gallenblase etwa 20 ccm dünnflüssige, gelbgrüne Galle.

Gewicht der Leber 1950 gr.

Nieren: Ohne Besonderheiten. Gewicht beider Nieren 250 gr.

Magen: Ziemlich stark ausgedehnt mit grauem, dünnen Inhalt. Schleimhaut im Fundus injiziert und etwas verfärbt, im Pylorusteil mit reichlichem, weichen Schleim überzogen, leicht verdickt und leicht granuliert.

Duodenum: Gallig gefärbter Inhalt. Schleimhaut etwas pigmentiert und verdickt.

Der übrige Darmkanal von normaler Schleimhautbeschaffenheit, ohne abnormen Inhalt.

Gewicht des Pankreas 140 gr.

Genitalien ohne Besonderheiten.

Schädel: Das Schädeldach ziemlich lang, symmetrisch, mit erhaltener Diploe, ziemlich blutreich, Gefässfurchen ziemlich reichlich.

Die häutigen Schädeldecken ohne Besonderheiten.

Im Sinus longitudinalis eine grössere Menge Speck- und Cruorgerinnsel.

Die Schädeldecke ohne abnormen Inhalt.

Die Dura mater zeigt am Stirnpol beiderseits sich verwachsen mit den Windungen, namentlich auf der rechten Seite, wo die Verwachsung bis zum vorderen Pol des Temporallappens sich erstreckte.

Im übrigen zeigt die Innenfläche geringfügige, bräunlich gefärbte, dünnste Auflagerungen. Die weichen Hirnhäute sind an der Basis, in der Umgebung des Chiasmas, etwas getrübt und leicht verdickt.

Entsprechend dem Eingange der rechten Fossa Sylvii findet sich eine etwa kirschgrosse, mit wasserklarem Inhalt gefüllte, teilweise durchsichtige, teilweise mit weisslichen Flecken und Pünktchen besetzte Blase, die sich nach der Fossa Sylvii hinauf entlang den Gefässen in Form einer baumförmig verzweigten Blase mit finger-, birn- und blattförmigen Anschwellungen fortsetzt. Ähnliche Fortsätze erstrecken sich dorsal vom Chiasma zum Anfang der linken Fossa Sylvii, sowie mit dünnen langen Ausläufern entlang der Pons-Hirnschenkelfurche, der mittleren Ponsfurche und der Medulla oblongata bis zum Ende der Oliven. (Situationsbild siehe Seite 32).

Die sämtlichen Blasen lassen sich leicht und im Zusammenhang aus der Umgebung ablösen.

Die weichen Hirnhäute an der Konvexität zeigen sich lebhaft injiziert, sind durchscheinend bis durchsichtig, die Windungen breit, ziemlich platt, die Oberfläche entsprechend den Verwachsungen mit der Dura, sowie die ganze Oberfläche der ersten und zweiten Stirnwindung beider Seiten gelb verfärbt, teilweise eingesunken und maceriert.

Kleine eingesunkene Stellen finden sich an den Polen beider Temporallappen, entsprechend der ersten und zweiten Windung, nahe der Unterfläche.

Konsistenz des Gehirns im ganzen weich, gleichmässig; auf der Schnittfläche der linken Hemisphäre ziemlich zahlreiche, nicht besonders schnell zerfliessende Blutpunkte, ebenso in der rechten Hemisphäre.

In den Ventrikeln reichliche klare Cerebrospinalflüssigkeit. Die Plexus und die subependymalen Gefässe blutreich. Ependym im vierten Ventrikel in beginnender Granulierung; an den Striae corneae verdickt. Die Erweichungen der Rinde erweisen sich als oberflächlich. Weitere Blasen sind nicht aufzufinden.

Stammteile und Kleinhirn ohne Besonderheiten.
Gewicht des Gehirns 1400 gr.

Anatomische Diagnose: Cysticercus racemosus der Hirnbasis. Flächenhafte gelbe Erweichung in der Rinde beider Stirnlappen und Temporallappen mit entsprechender chronischer Leptomeningitis. (Untergegangene Blasen?) Geringgradige Pachymeningitis haemorrhagica interna. Hochgradige Hyperämie des Gehirns und der Hirnhäute. Beginnende granuläre Ependymitis des vierten Ventrikels.

Geringgradiges Emphysem, Hyperämie der Lungen. Beginnende hämorrhagische Lobulärpneumonie im rechten Unterlappen. Pleuranarben der Spitzen. Obsolete Tuberkulose der rechten Spitze.

Subakuter hyperplastischer Tumor der Milz.
Idiopathische Hypertrophie des Herzens.
Chronischer Magenduodenalkatarrh.

Die mikroskopische Untersuchung eines der Orbitalfläche des Stirnlappens entnommenen Stückes ergibt folgenden Befund: Die Dura mater ist ziemlich stark verdickt, ihr Bindegewebe von reichlichen Spalten durchsetzt, in welche häufig sich Klumpen von gelbbraunem Pigment eingeschlossen finden. Diese liegen zu einem grossen Teil in rundlichen oder ovalen grossen Körnchenzellen, zu einem kleineren Teil frei. In grösserer Menge befinden sich Pigmentzellen und freie Pigmentklumpen in den obersten Schichten der Arachnoidea.

Die weichen Hirnhäute sind in noch höherem Grade als die Dura verdickt, gefässreich, überall ziemlich reichlich von Pigment durchsetzt.

Während das Gewebe der weichen Hirnhäute in den nach der Dura zu gelegenen Partien keine besonders vermehrte

Zellmenge zeigt, wird dagegen diese letztere sehr reichlich an der Oberfläche des Gehirns und geht hier ohne scharfe Grenze in ein aus weitmaschiger Glia mit zahlreichen Lücken gebildetes Gewebe über, welches nur hie und da Ganglienzellen erkennen lässt, jedoch nirgends den gewöhnlichen Aufbau der Hirnrinde aufweist.

An einzelnen Stellen finden sich Lagen von kernarmer Glia; hier und dort, jedoch in geringerem Masse ist in den oberflächlichen Partien des Gehirns Pigment eingelagert.

Die Gefässe zeigen weder in den Hirnhäuten noch im Gehirn auffällige Veränderungen.

Irgend welche Reste von Membranen sind nicht aufzufinden.

Epikrise.

Wir haben es im vorliegenden Falle mit einem Exemplar von Cysticercus racemosus von selten schöner Ausbildung zu thun.

Nur Zenkers[39]) Fälle 1 und 3 und Treutleins[35]) Fall können mit dem unsrigen, was Ausdehnung betrifft, konkurrieren. Die grösste Längenausdehnung betrug im fixierten Zustande noch 12 cm und man darf wohl annehmen, dass 2—3 cm durch die Fixation verloren gingen.

Die Längenmessung kann Anspruch auf völlige Exaktheit machen, denn die Auslösung gelang vollständig in einem Stücke und nur da, wo die Blasen dorsal vom Chiasma durchzogen, wurde mit Absicht eine Trennung vorgenommen. Die ursprüngliche Lage konnte demnach nach der Herausnahme leicht wieder hergestellt werden.

Wenn wir die Längenmessung Hellers[13]) in Zenkers[39]) 1. Falle, der, wie schon erwähnt, eine Ausdehnung von 25 cm schätzungsweise fand, als zu ungenau ausser Betracht lassen, so haben wir in unserem Falle neben dem Zenkers die

stärkste Entwicklung von Cysticercus zu konstatieren, die je beobachtet wurde. Ob im Falle Treutleins die Entwicklung eine ebenso exorbitante war, lässt sich nicht feststellen, da nur angegeben ist, dass das Blasenconvolut vom Chiasma aus einerseits dem Verlauf der A. foss. Sylv. nach vorn, andererseits dem der A. cerebelli sup. ant. nach hinten entlang zog, eine Angabe aber darüber, wie weit die Bläschen diesen Arterien folgten, vollständig fehlt.

In den Fällen von M. Askanazy[2]) und Szczybalski[34]) kann ebenfalls eine bedeutende Ausdehnung vermutet werden, nur lässt sich eben die Zugehörigkeit aller Blasen, bezw. Membranreste zu einem einzigen Exemplar von Cysticercus nicht mehr sicher feststellen.

Eine genaue Untersuchung der Blasen ergab, dass sie steril waren. Es scheint also auch dieser Fall die Theorie Zenkers[39]) zu bestätigen, dass infolge des rapiden Wachstums der Blasenwand die Ausbildung des Kopfes gehemmt werde.

Was die Form des Cysticercus anbetrifft, so gehört unser Fall der 4. Gruppe der von Zenker[39]) aufgestellten Einteilung an, die bekanntlich dadurch charakterisiert ist, dass buchtige, blasige und traubige Formen neben einander vorkommen.

Die Diagnose: Cysticercus racemosus konnte schon makroskopisch gestellt werden aus Form und Lokalisation der zartwandigen bis kirschengrossen Bläschen. Einen direkten Beweis für die Cysticerkennatur lieferte die mikroskopische Untersuchung der Blasenwand, welche sich als hyalin und ohne bindegewebige Struktur erwies und an den Umschlagsstellen deutlich die von Zenker als absolut beweisend erklärte, feinhügelige Aussenfläche besass.

Von grossem Interesse ist die Frage nach der Ursache der flächenhaften Erweichungen. Bei der Sektion wurde vermutet, dass hier ursprünglich auch Blasen lagen, welche

die Gehirnsubstanz zum Schwund gebracht hätten und später zerfallen seien. Bei der mikroskopischen Untersuchung erwartete man daher Blasenreste zu finden, wie sie Askanazy[2]) und Szczybalski[34]) beschrieben haben. Diese Erwartung bestätigte sich nicht.

Askanazy meint zwar, dass die Membranen auch vollständig resorbiert werden könnten, was zur Voraussetzung hätte, dass die Blasen sehr wenig resistent wären. Für eine solche Annahme fehlt aber jeder positive Anhaltspunkt. Bekanntlich lassen sich ja die Blasenreste noch in verkreideten, sowie in eitrig einschmelzenden Cysticerken nachweisen.

Ausserdem ist es auch nicht wahrscheinlich, dass neben dem Hauptexemplar noch zwei grosse Cysticerken vorhanden waren; um Ausläufer der Hauptblase kann es sich nicht gehandelt haben, da diese allseitig geschlossen war und sich nicht die geringste Andeutung einer ehemaligen Fortsetzung nach oben zeigte. Endlich ist nicht einzusehen, warum gerade diese Blasen so vollständig verschwunden sein sollen, während das bei der Sektion noch vorhandene Exemplar keine Erscheinungen der Degeneration zeigte.

Die Erweichung etwa durch einen Druck auf die ernährenden Gefässe zu erklären, ist schon aus dem Grunde unzulässig, weil die erweichten Partien sich nicht auf bestimmte Gefässbezirke erstreckten, und auch die Gefässe selbst in keiner Weise verändert waren.

Für die Entstehung dieser oberflächlichen Erweichungsherde bieten sich daher nur zwei Möglichkeiten. Einmal könnte der Cysticercus ursprünglich an den betreffenden Stellen gesessen sein, dort die Erweichung hervorgebracht haben und dann an seinen späteren Sitz gewandert sein.

Auf die Möglichkeit einer Wanderung des Cysticercus hat schon Zenker[39]) hingewiesen gelegentlich der Besprechung des Falles von Merkel, wo der Cysticercus auf

den Vierhügeln sass, indem er hervorhob, dass dieser wohl ursprünglich an anderer Stelle, vielleicht im vierten Ventrikel sass und dann gewandert sei.

Ein Blick auf die Skizze zeigt, dass eine solche Ortsveränderung sich ganz ungezwungen erklären lässt. (Die nicht umrandeten schraffierten Felder sind Erweichungsherde. Der rechte Blasenzug liegt in der Foss. Sylv., das verbindende Mittelstück dorsal vom Chiasma.)

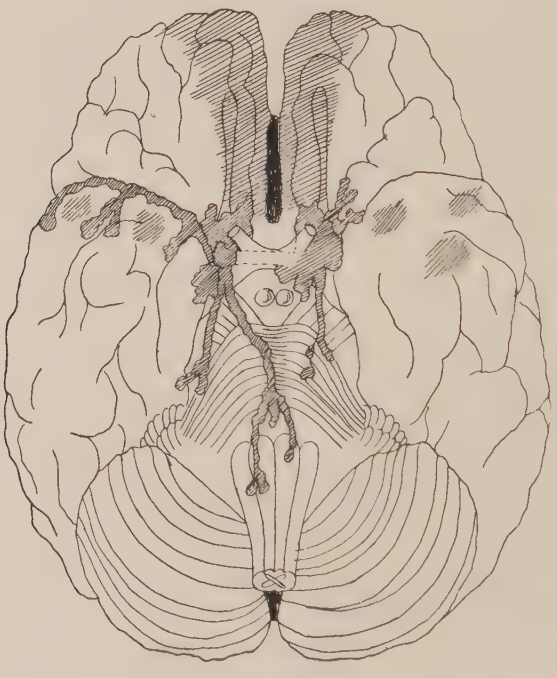

Der Blasenzug in der rechten Fossa Sylvii war vielleicht ursprünglich an der Orbitalfläche des rechten Stirnlappens gelegen, die Gruppe links vom Chiasma und die Ausläufer von da zum Pons hinab am linken Stirnlappen. Vielleicht hängen auch die geistigen Störungen in früherer Zeit mit

der damaligen Lokalisation des Cysticercus zusammen und sind dann mit der Ortsveränderung des Wurmes verschwunden.

Dagegen lassen die kleineren oberflächlichen Erweichungsherde an den Temporallappen es wahrscheinlicher erscheinen, dass sie einer anderen Ursache ihre Entstehung verdanken: nämlich, dass sie durch eine frühere stärkere Ausdehnung der in den beiden Sylvi'schen Gruben gelegenen Ausläufer entstanden seien, worauf späterhin sich die Blasen wieder zurückgezogen hätten.

Es muss deshalb gefragt werden, ob diese (zweite) Möglichkeit nicht auch für die Entstehung der Erweichungsherde am Orbitalhirn zutrifft. Indessen erscheint es, zumal da die Blasen am vorderen Pol des Cysticercus sehr kurz und gedrungen waren, äusserst unwahrscheinlich, dass dieselben jemals eine so weitgehende Ausdehnung gehabt hätten. Und so halte ich die oben angegebene erste Erklärungsweise für die Erweichungsherde an der Unterfläche der Frontallappen für die bei weitem wahrscheinlichere.

Der klinische Befund war in mancher Hinsicht eigenartig und interessant. Der Patient war allerdings, wie sich erst nach seinem Tode herausstellte, früher schon im Irrenhause gewesen, auch soll er Dinge getrieben haben, die seine Frau veranlassten, sich von ihm zu trennen, doch war er zur Zeit seiner Aufnahme ins Krankenhaus geistig völlig normal. Nur eine gewisse Verschlossenheit und Zurückhaltung gegenüber den andern Kranken seines Saales wurde bemerkt. Ebenso waren keine anderweitigen Symptome vorhanden, die auch nur im entferntesten an ein Hirnleiden hätten denken lassen. Auch epileptische Anfälle will er früher nie gehabt haben. Er gibt an, dass er erst seit 14 Tagen sich krank fühle, und zwar klagt er über Schweratmigkeit, Husten, Auswurf, schlechten Appetit, Diarrhöen und Nachtschweisse. Da tritt plötzlich, zwei Tage vor dem Tode, ein Anfall

auf, der nach dem Bericht der Krankenschwester ein epileptischer gewesen sein muss. Am Todestage selbst wird dann vom Arzte ein epileptischer Anfall konstatiert, und nicht ganz zwei Stunden später tritt, nachdem noch mehrere Anfälle sich eingestellt hatten, in einem solchen ganz plötzlich und unerwartet der Tod ein.

Sehen wir uns die klinischen Symptome in den Fällen 1 und 3 von Zenker,[39]) Askanazy,[2]) Szczybalski[34]) und Treutlein,[35]) bei denen Sitz und Ausdehnung der Blasen ähnlich wie in unserem Falle waren, einmal genauer an (Virchow[36]) 1., Marchand[23]) 1. und Westphal[38]) bleiben unberücksichtigt, da die Zusammengehörigkeit aller Blasen nicht sichergestellt ist und nach dem Wortlaut der Beschreibung auch gar nicht angenommen werden kann), so teilt Askanazy leider nur mit, dass die klinischen Erscheinungen ein Hirnleiden vermuten liessen. Im 1. Falle von Zenker traten 17 Jahre vor dem Tode epileptische Anfälle auf, die Gemütsstimmung des Patienten war alteriert, er war reizbar und ärgerlich. Ausserdem litt er seit einem plötzlichen Ohnmachtsanfall an heftigen Kopfschmerzen. Im 3. Falle von Zenker, in welchem die Blasen eine Ausdehnung von 15 cm hatten, war der Patient geistesschwach und stumpfsinnig, der Gang war plump und schwankend, die Sprache lallend. Szczybalski berichtet in seinem Falle von äusserst starkem Kopfschmerz, Pulsverlangsamung, Konvulsionen und Abnahme der Sehkraft auf beiden Augen. Treutlein endlich teilt mit, dass sein Patient 16 Jahre an Epilepsie, später an Kopfschmerz, Schwindel, Doppeltsehen, Pupillenstarre, lallender Sprache, Sensibilitäts- und Motilitätsstörungen gelitten habe.

In allen diesen Fällen sehen wir also schwere Hirnstörungen schon lange vor dem Tode und wir müssen solche bei der Grösse der Gebilde auch erwarten. Schon Zenker[39])

sagt, dass zwar der Cysticercus, so lange er klein bleibt, oft wenigstens keine auffälligen Symptome erzeuge, dass er aber, sobald er zu beträchtlicherer Grösse herangewachsen sei, stets mehr oder weniger schwere Hirnstörungen bedinge.

In unserem Falle finden wir dagegen trotz der grossen räumlichen Ausdehnung der Blasen bis zwei Tage vor dem Tode kein Symptom, welches auf ein so schweres Hirnleiden hinweisen würde. Gewiss ein merkwürdiger Befund!

Auffallend ist es auch, dass, trotzdem neben dem Chiasma eine fast kirschgrosse Blase sass und sogar ein Strang dorsal vom Chiasma durch zog, keinerlei Augenstörungen auftraten. Wir wissen zwar, dass der Cysticercus die Sinnesorgane überhaupt selten in Mitleidenschaft zieht, aber gerade hier wäre eine Schädigung der Optici doch zu erwarten gewesen, zumal da ja auch in Szczybalskis und Treutleins Fällen Sehstörungen sich bemerkbar machten. Besonders der letztere ist in Bezug auf den Sitz des Cysticercus dem unsrigen ganz analog.

Wie so oft, traten auch hier zuletzt noch epileptische Anfälle auf. Vielleicht hätte auf diese hin noch in letzter Stunde eine Wahrscheinlichkeits-Diagnose gestellt werden können, aber natürlich hatte niemand an diese so überaus seltene Erkrankung gedacht.

Die Ursache dieser so plötzlich auftretenden epileptischen Attacken könnte vielleicht mit Kussmaul und Tenner in einer Kompression der grossen Hirnarterien und einer dadurch bedingten, rasch wieder schwindenden Hirnanämie zu suchen sein; wenigstens lagen grössere Blasen dicht an den Carotiden. Doch sind nach Griesingers[11]) und Küchenmeisters[19]) Zusammenstellungen epileptische Anfälle bei Hirnfinnen überhaupt eine häufige Erscheinung, ganz unabhängig von ihrer Lokalisation.

Übereinstimmend mit den sonstigen Beobachtungen trat

auch hier der Tod ganz plötzlich ein. Er erfolgte im Anfall, wohl infolge von Erlahmung des Herzens, welches durch die häufigen Anfälle und die beginnende Lobulärpneumonie aufs äusserste in Anspruch genommen war.

Ätiologisch wurde nichts eruiert. Bei der Sektion fand sich keine Tänie im Darm und auch von einem Bandwurmleiden war nichts zu ermitteln.

Zusammenfassung.

Wollen wir die Resultate unserer Untersuchung nochmals zusammenfassen, so können wir drei Momente anführen, welche unseren Fall besonders auszeichnen:

1. Die starke Längenausdehnung von fast 15 cm, wie sie nur in einem Falle Zenkers[39]) mit Sicherheit konstatiert ist.

2. Der Mangel aller klinischen Herdsymptome trotz der Grösse des Cysticercus. Fehlten auch sonst oft klinische Erscheinungen, so waren doch in diesen Fällen die Blasen immer klein; in den Fällen mit ähnlicher Ausbreitung zeigten sich meist schon Jahre vorher Hirnsymptome.

3. Die Möglichkeit einer Ortsveränderung des Cysticercus, die zwar in früheren Fällen schon vermutet wurde, hier aber zum ersten Male durch den Sektionsbefund eine gewichtige Unterstützung fand.

Zum Schlusse ist es mir eine angenehme Pflicht, meinem hochverehrten Lehrer, Herrn Obermedizinalrat Professor Dr. Bollinger, meinen verbindlichsten Dank für die gütige Übernahme des Referates abzustatten.

Literatur.

1. Aran, Arch. gén. de méd. 1841.
2. Askanazy, M. Zieglers Beiträge VII. 1890.
3. Bitot, E. Hémiplegie droite. Aphasie. Méningo-encéphalite. Cysticerques en grappe des méninges. Bulletin de la Société d'anatomie et de physiologie de Bordeaux, 15. avril 1889. Journal de médecine de Bordeaux, Nr. 21. 1889.
4. Bitot et Sabrazès, Etude sur les cysticerques en grappe de l'encéphale et de la moëlle chez l'homme, Gaz. méd. de Paris 1890. Nr. 27—30, 32—34.
5. Bockhorn, Demonstration in der ersten wissenschaftlichen Sitzung des Altmärker Ärztevereins zu Üchtspringe, am 9. Sept. 1896. Offiz. Protokoll des Vereins, Münch. med. Wochenschrift. 1896. Nr. 46. S. 1147.
6. Bollinger, Münch. med. Wochenschrift. 1888. Nr. 31.
7. Brecke, Alb. Über Cysticerken im vierten Ventrikel, Inaug.-Dissert. Schwerin 1886.
8. Chabrely, P. Epilepsie partielle. Foyers de ramollissement multiples. Cysticerques en grappe des méninges. Bulletin de la Société d'anatomie et de physiologie de Bordeaux, 8. avril 1889. Journal de médecine de Bordeaux. Nr. 21. 1889.
9. Chiari, Pathol. anat. Sektionstechnik. Berlin 1894.
10. Collard, Dict. en 30 vol. Art. Hydatides.
11. Griesinger, Archiv der Heilkunde. 3. Jahrg. 1862.
12. Hammer, Prager med. Woch. 1889. Nr. 21.
13. Heller, Arnold, Invasionskrankheiten, Ziemssens Handbuch der spec. Path. u. Ther. Bd. III. 1876.

14. Hirt, Ein Fall von Cysticerken im Rückenmark. Berliner klin. Wochenschr. 1887. Nr. 3.
15. Huber, J. Ch., Referat über Bitot et Sabrazès: Études sur les cysticerques en grappe, Zentralblatt f. Bakteriologie 1891, 18—19.
16. — Bibliographie der klin. Helminthologie. Heft. 2. Cyst. cell. Rud. München 1891.
17. Kahlden v., Zieglers Beiträge XXI. 1897.
18. Klob, Cyst. cell. im Gehirn. Wien. med. Wochenschr. 1867. Nr. 8—9.
19. Küchenmeister, Die in und an dem Körper des lebenden Menschen vorkommenden Parasiten. Leipzig 1855. 1. Abt.
20. Küchenmeister und Zürn, Die Parasiten des Menschen. 2. Aufl. 1. Lief. 1878.
21. Leuckart, Die menschlichen Parasiten. 1. Bd. Leipzig und Heidelberg 1863.
22. Louis, Recherches sur la phthisie.
23. Marchand Felix, Ein Fall von sog. Cysticercus racemosus des Gehirns, Virchows Archiv. Bd. 75. 1879.
24. — Über zwei neue Fälle von Cysticercus racemosus des Gehirns. Breslauer ärztl. Zeitschrift. Nr. 5. 1881.
25. Marckwald, Demonstration im Verein der Ärzte zu Halle an der Saale am 12. Dez. 1894. Offic. Protokoll des Vereins. Münch. med. Wochenschr. 1895. Nr. 4.
26. Mennicke, Cysticercus racemosus des Gehirns, Beiträge von Ziegler. Bd. XXI. 1897.
27. Michael Iwan, Zur Ätiologie des Diabetes mellitus. Deutsch. Archiv f. klin. Med. XLIV. 5 und 6. 1889.
28. Nabias et Dubreuilh, Deux cas de cysticerques en grappe dans les méninges. Cysticercus bovis chez l'homme. Bulletin de la Société d'anatomie et de physiologie de Bordeaux, 12 août 1889. Journal de méd. de Bordeaux. Nr. 21. 1889.
29. Pfungen R. v., Kasuistik von Erkrank. d. Nervensystems. I. Cysticercus racemosus. Wien. med. Blätter. 1885. Nr. 36.
30. Richter, Prag. med. Wochenschr. 1889. Nr. 21.

31. Steinbuch, De Taenia hydatigena anomala. Diss. Erlangae 1801.
32. Stieda, Cysticercus racemosus im vierten Ventrikel. Festschrift f. Tierfelder. Leipzig 1895.
33. Stöss Ludwig, Ein Fall von Cysticercus racemosus des Gehirns. Inaug.-Dissert. Erlangen 1901.
34. Szczybalski Philipp, Ein Fall von Cysticercus racemosus des Gehirns mit Arteriitis obliterans gigantocellularis. Inaug.-Dissert. Königsberg 1901.
35. Treutlein, Demonstration in der Sitzung des ärztlichen Bez.-Vereins zu Erlangen am 22. Juli 1901. Offiz. Protokoll des Vereins. Münch. med. Wochenschr. 1901. Nr. 36. S. 1427.
36. Virchow Rudolph, Helminthologische Notizen 5. Traubenhytatiden der weichen Hirnhaut Virchows Arch. f. path. Anat. Bd. 18. 1860.
37. — Charité-Annalen. VI. Jahrg. Berlin 1881.
38. Westphal, Cysticerken des Gehirns und Rückenmarks. Berl. klin. Wochenschr. 1865. Nr. 43.
39. Zenker F. A., Über den Cysticercus racemosus des Gehirns. Festschrift für Henle. Bonn. 1882.
40. Ziegler, Lehrbuch der path. Anatomie. 1898.

Lebenslauf.

Verfasser ist am 15. Juni 1876 als Sohn des prakt. Arztes Dr. Utz zu Unterpeissenberg geboren. Er besuchte Volksschule, Gymnasium und Realgymnasium zu Augsburg und absolvierte letzteres im Juli 1896. Er studierte zunächst zwei Semester Naturwissenschaften an der Universität zu München und dann, nachdem er sich im Juli 1897 der Ergänzungsprüfung am Theresiengymnasium zu München unterzogen hatte, an der gleichen Universität Medizin. Von den beiden naturwissenschaftlichen Semestern wurde ihm eines auf die medizinische Studienzeit angerechnet. Die Approbationsprüfung beendigte er am 8. März 1902.